



Biologische Zahnmedizin, Umweltzahnmedizin und Plasma – die Kombination zur Gesundheit

Teil 1

Ein Beitrag von Dr. Dr. Michael Rak, ZTM Norbert Wichnalek, ZT Arbor Saraci und ZT Lukas Wichnalek.

Zähne verfügen wie alle anderen Organe des menschlichen Körpers über eine eigene Blut-, Nerv- und Lymphversorgung und sind wegen ihrer Lokalisation dem Gehirn mit am nächsten. Routinemäßig werden in dieser sensiblen Region unterschiedlichste, zum Teil kritische Materialien unter dem Gesichtspunkt der handwerklichen Langlebigkeit eingebracht. Die Folgen können oftmals belastend für den gesamten Organismus sein. Schließlich kommt der Mundhöhle eine Schlüsselposition zur Prävention und Genesung zuteil, da sich viele Belastungsfaktoren im Mundraum befinden. Wie Dr. Dr. Michael Rak aus Bernried und das Zahn-technikerteam um Norbert Wichnalek, Highfield.Design/Augsburg, diesen Herausforderungen begegnen, stellen sie anhand eines Falls vor, bei dem sie mithilfe von Keramikimplantaten aus Zirkonoxid und gänzlich metallfreier zahntechnischer Versorgung die Gesundheit ihres Patienten wiederhergestellt haben. Lesen Sie in dieser Ausgabe Teil 1, bestehend aus Theorie, Fallpräsentation und Behandlungsplan dieses Falls.

Chronische, hohlraumbildende Erkrankungen des Kiefers wie die Fettig Degenerative Osteolyse im Kieferknochen (FDOK) oder auch Neuralgie Induzierende Kavitätenbildende Osteolyse (NICO) werden in der Oral- und Kieferchirurgie auch heute noch kontrovers diskutiert.

Die FDOK in den Markräumen der Kieferknochen kann als eine weniger bekannte Quelle der RANTES/CLL5 Überexpression identifiziert werden. Das Chemokin RANTES greift in den Knochenstoffwechsel ein, was zu einer Osteolyse in den von FDOK betroffenen Kieferbereichen führt. Adipozyten wirken pa-

thogenetisch über die RANTES-Expression im lokalen FDOK und systemisch auf das Immunsystem ein.¹ Die Biologische Zahnmedizin bietet gesunden Menschen adäquate Behandlungsmöglichkeiten, die den Organismus kaum bis gar nicht beeinträchtigen. Selbst chronisch kranke Menschen können mittels biologisch-zahnärztlichen Therapiekonzepten, die den individuellen Ursachen auf den Grund gehen, sanft die beeinträchtigenden Faktoren beseitigen und auf biologisch verträgliche Weise die Ursprungssituation wiederherstellen, ohne die Ästhetik im Zahn-Mund-Kiefer-Bereich zu beeinträchtigen, nachhaltig behandelt werden. Aus diesem Grund kombinieren wir bei uns im zahnmedizinisch-zahntechnischen Team bereits seit dem Jahr 2013 (laborseitig) nun die Biologische Zahnmedizin mit den Vorteilen der Plasma-Aufbereitung aller Medizinprodukte (seit 2017) und erhalten damit ein ganzheitlich orientiertes Behandlungskonzept.

tigen Rückgang der Parästhesien und Schmerzsymptomatik zur Folge. Die DVT-Befunde (Abb. 1) ergaben neben der dezenten apikalen Osteolyse am Zahn 42 und dem ausgeprägten vertikalen und horizontalen Knochenverlust im Seitenzahnbereich, eine Knochendichteminderung gemessen anhand der HU (Hounsfield units) im stark negativen Bereich im Sinne einer FDOK/NICO in Regio 18, 17 und 13 sowie 23, 27 und 28.

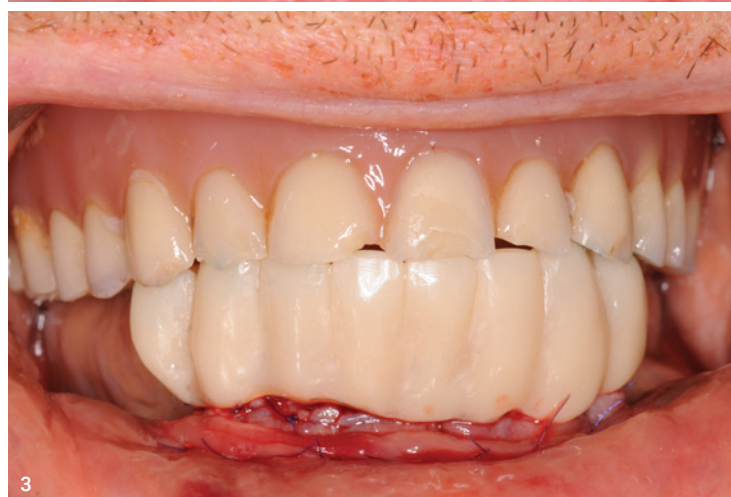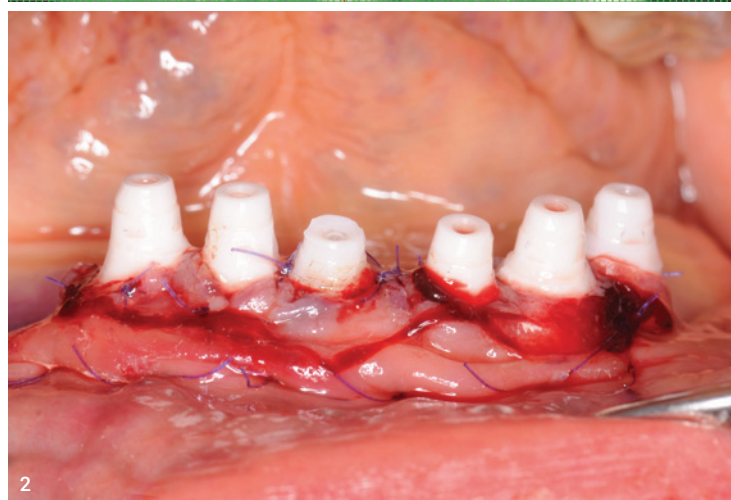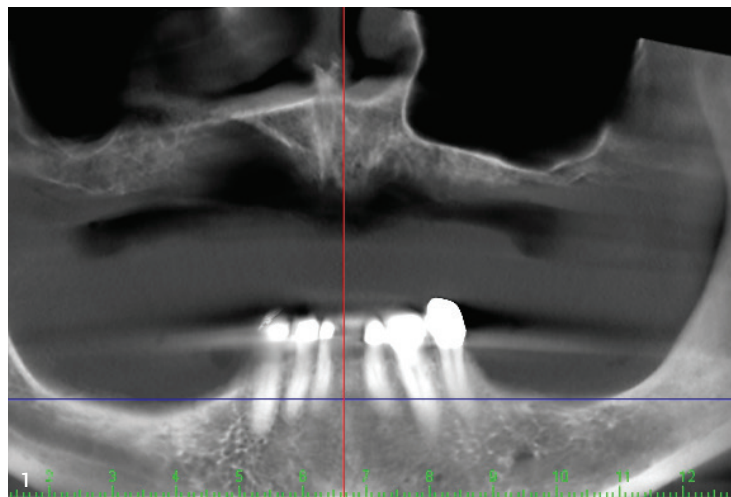
Therapie

Noch vor den operativen Eingriffen wurden die Situationen jeweils mit und ohne den eingesetzten Prothesen mittels Intraoralscanner festgehalten sowie ein digitales Duplikat der Prothesen angefertigt. Anschließend erfolgte zunächst die FDOK-Sanierung in Regio 13, 17, 18, 23, 27 und 28, die eine sofort einsetzende starke Verbesserung der Schulter-Arm-Symptomatik sowie einen vollständigen Rückgang der Parästhesie zur Folge hatte. Im zweiten Schritt wurden die restlichen Zähne vorsichtig extrahiert und alles für die Sofortimplantation der geplanten sechs einteiligen SDS-Keramikimplantate in die vorhandenen Alveolen Regio 34 bis 43 vorbereitet. Dazu wurden die Implantate direkt vor der Insertion noch einmal mithilfe von Plasma grundgereinigt, um eine höchstmögliche Keimreduktion und damit Keimbelastung für den Patienten zu erreichen.

Der vierte Aggregatzustand: Plasma

Plasmen sind Gase wie Argon oder Helium, deren Moleküle durch Strom oder Wärme in negativ geladene Elektronen und positiv geladene Ionen aufgespalten werden. Kaltes Plasma erzeugt in der Umgebungsluft hochreaktive Stickstoff- oder Sauerstoffradikale und UV-Strahlung. Diese reaktiven Substanzen können in Bakterien und menschliche Zellen eindringen, weil durch das gleichzeitig erzeugte elektromagnetische Feld Löcher in deren

Abb. 1: Das OPG zeigt sechs devitalisierte Unterkieferfrontzähne mit teilweise apikaler Osteolyse, Sekundärkaries und horizontalem Knochenverlust im Seitenzahnbereich. **Abb. 2:** Die sechs Sofortimplantate aus Keramik (SDS) wurden direkt in die Alveolen der extrahierten Zähne inseriert. Die Wunden wurden mit A-PRF Membranen abgedeckt und vernäht. **Abb. 3:** Die Provisorien wurden noch in derselben Sitzung in exakt gleicher Höhe der alten Prothese auf die Implantate aufgebracht.



Fallpräsentation

Der 75-jährige Patient stellte sich in unserer Praxis mit dem Wunsch nach einer Neuversorgung vor. Im Oberkiefer trug der Patient eine insuffiziente Totalprothese und im Unterkiefer eine herausnehmbare Teilprothese auf geringer Restbezahnung in der Front. Die Unterkieferfrontzähne erwiesen sich als devital mit teilweise apikaler dezentener Osteolyse sowie teils massiver Sekundärkaries an den Primärteilen. Eine endodontische Behandlung lehnte der Patient strikt ab. Stattdessen äußerte er den Wunsch nach einer Versorgung mittels Keramikimplantaten. Der Allgemeinzustand des Patienten zeigte diverse gesundheitliche Beschwerden, die von häufigem nächtlichem Wasserlassen bis zu massiven Schulter-Arm-Beschwerden im Sinne von Parästhesien und Schmerzen reichte. Das CMD-Screening erwies sich als unauffällig. Eine Neuraltherapie mittels 5 ml 1%igem Procain in Regio 18-17, 13, 23 und 27-28 sowie 34 bis 43 hatte einen sofortigen

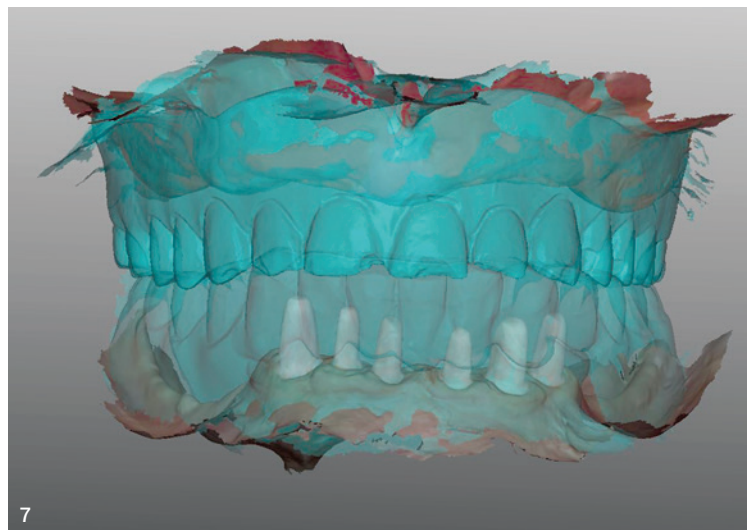
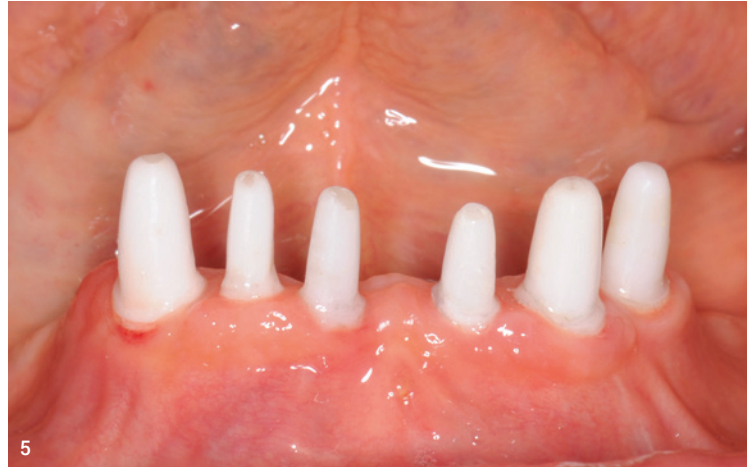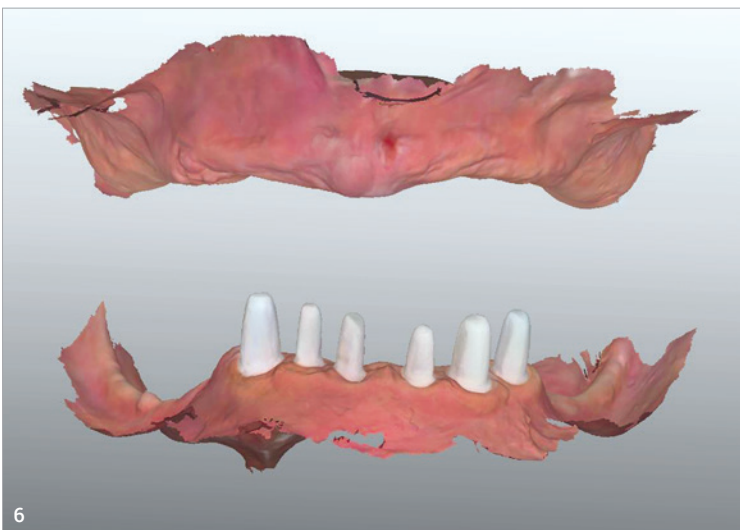
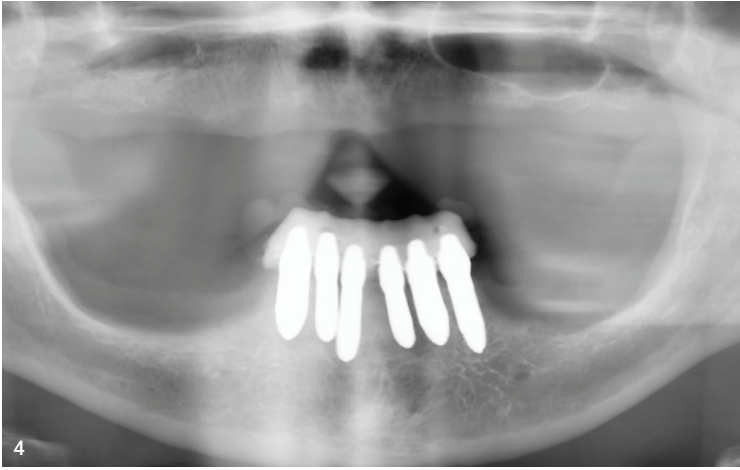


Abb. 4: Postoperatives OPG mit direktem Provisorium auf den Sofortimplantaten. **Abb. 5:** Die eingehheilten und beschliffenen Keramikimplantate in reizfreier Umgebung. **Abb. 6:** Intraoralscan (TRIOS) der Keramikimplantate und des zahnlosen Oberkiefers. **Abb. 7:** Matching des Intraoralscans mit der gescannten alten prothetischen Situation.



Membran gerissen werden. Dabei sterben Bakterien schneller als Zellen ab, da ihr Erbgut nicht durch einen Zellkern geschützt ist. Bei menschlichen Zellen entsteht bei einer kurzen Einwirkzeit kein Schaden.²

Bei medizinischen Anwendungen werden (Stand: 2022) vor allem zwei Plasmaeffekte genutzt:

1. Die Inaktivierung von Mikroorganismen, auch von multiresistenten Krankheitserregern.
2. Die Stimulation der Zellproliferation und der Mikrozirkulation, wodurch sich eine Regeneration zerstörter Gewebeverbände ergibt.³

ANZEIGE

Scheideanstalt.de

Ankauf von Dentscheidgut

- stets aktuelle Ankaufskurse
- professionelle Edelmetall-Analyse
- schnelle Vergütung

ESG Edelmetall-Service GmbH & Co. KG
 ☎ +49 7242 95351-58
 www.Scheideanstalt.de

ESG Edelmetall-Service GmbH
 ☎ +41 55 615 42 36
 www.Goldankauf.ch

Kalte Atmosphärenplasmen sind komplexe Mischungen aus verschiedenen aktiven Agenzien wie Ozon, geladenen Atomen, Molekülen und Elektronen, UV-Strahlung und hohen elektrischen Feldern. Die Komponenten wirken synergistisch auf das zu behandelnde Gewebe ein, mit einer Reihe unterschiedlicher positiver Wirkungen. Relevant im Rahmen des Wundheilungsprozesses, etwa bei prä- und postoperativen oder chronischen Wunden, sowie bei der Behandlung von Hauterkrankungen sind durchblutungsfördernde, keimreduzier-

rende und hautregenerierende Effekte des kalten Plasmas.⁴ Die Kombination der verschiedenen Wirkprinzipien des Plasmas hat eine stark antibakterielle und wundheilungsfördernde Wirkung.⁵

Funktion von Plasma in der Zahnmedizin

In der Zahnmedizin wird das natürliche Gas Ozon in einer gesundheitsverträglichen Konzentration medizinisch genutzt, um Keime und Viren abzutöten.⁶ Takao et al. haben in ihrer Studie aus dem Jahr 2020 einen weiteren positiven Effekt durch den Einsatz von Plasma in der Implantologie dokumentiert. In dieser Veröffentlichung wurden die Auswirkungen der Behandlung von Nano-ZR-Implantaten mit kaltem atmosphärischem Plasma untersucht. Während die Plasmabehandlung die Rauheit des Implantats nicht beeinträchtigt, konnte Superhydrophilie erreicht werden. In In-vitro- und In-vivo-Studien konnte eine schnellere und bessere Protein-, Zell- und Knochenadhäsion gemessen werden, woraus sich schließen lässt, dass die Plasmabehandlung als prothetische Behandlungsoption für Patienten mit Metallallergie nützlich ist.⁷ Durch die Oberflächenaktivierung mittels Plasma werden zudem die Voraussetzungen für eine vollständige Osseointegration verbessert.⁸

Insertion der Implantate

Nach der Reinigung der Alveolen mittels Ozon folgte die Implantation der sechs einteiligen SDS-Implantate (Abb. 2) unter Anwendung von A-PRF-Membranen. Dazu wurden

sowohl die Hohlräume der Alveolen mit A-PRF gefüllt sowie die Implantate mit dem A-PRF-Exsudat benetzt und eingebracht. Die Vorteile von A-PRF liegen in ihrem hohen Protein- und Thrombozytengehalt. Insbesondere Thrombozyten verfügen über eine hohe Menge an Wachstumsfaktoren, die die Knochenregeneration beschleunigen. Verschiedene Studien zeigten die Vorteile der A-PRF-Benetzung bei Extraktionsalveolen auf. Bei der GBR (Guided Bone Regeneration)/GTR (Guided Tissue Regeneration) sorgt die A-PRF-Membran für eine verbesserte Dimensionsstabilität des Knochens im Vergleich zum natürlichen Heilungsprozess. Es konnte nachgewiesen werden, dass ein Auffüllen der Extraktionsalveolen mit PRF das Osteomyelitisrisiko um das fast Zehnfache senkt. So sorgt die PRF-Membran für eine verbesserte und beschleunigte Knochenregeneration und -heilung, ebenso wie für den Erhalt von Qualität und Dichte des residualen Alveolarkams. Auch das Infektionsrisiko wird deutlich reduziert.⁹⁻¹² So vorbereitet wurden die besten Voraussetzungen für eine komplikationslose Einheilung der inserierten Implantate geschaffen. Abschließend wurden die Wunden mit resorbierbarer Naht verschlossen. Für die Einheilphase wurde das chairside angefertigte Provisorium auf die Implantate mit dezentem Anhänger in Regio 44 und Brückenglied in Regio 31 aufgesetzt und eine gleichmäßige Okklusion sowie bestmögliche Ästhetik eingearbeitet (Abb. 3). Das Provisorium hat exakt dieselbe Höhe wie die herausnehmbare Unterkieferprothese. Abschließend wurde der korrekte Sitz der Implantate mit

aufgesetztem Provisorium nochmals röntgenologisch geprüft und der Patient nach Hause entlassen (Abb. 4). Rund 3,5 Monaten später kontrollierten wir die Situation erneut. Nach Abnahme des Provisoriums präsentierten sich eine reizlose Gingiva und fest eingehheilte Implantate (Abb. 5). Mittels Klopfschlag (Periotest) und Eindrehversuch zwischen 15 und 20 Ncm konnten keinerlei Rotation oder Schmerz mehr ausgelöst werden. Nun scannten wir die Implantate via Intraoralscanner ein, matchten die neue Situation mit dem Scan der Ausgangssituation (Abb. 6 und 7) und schickten den Patienten in das Labor.

In der ZT Zahntechnik Zeitung 2/2023 lesen Sie in Teil 2 des Fallberichts Details zur Erstellung des Zahnersatzes und Schlussfolgerung.



Praxis für Biologische Zahnmedizin
Dr. med. Dr. med. dent. Michael Rak
 info@praxis-dr-rak.de
 www.praxis-dr-rak.de



Zahntechnik
Norbert Wichnalek
 info@wichnalek-dl.de
 www.wichnalek-dl.de