



Biologische Zahnmedizin, Umweltzahnmedizin und Plasma – die Kombination zur Gesundheit Teil 2

Ein Beitrag von Dr. Dr. Michael Rak, ZTM Norbert Wichnalek, ZT Arbor Saraci und ZT Lukas Wichnalek.

Zähne verfügen wie alle anderen Organe des menschlichen Körpers über eine eigene Blut-, Nerv- und Lymphversorgung und sind wegen ihrer Lokalisation dem Gehirn mit am nächsten. Routinemäßig werden in dieser sensiblen Region unterschiedlichste, zum Teil kritische Materialien unter dem Gesichtspunkt der handwerklichen Langlebigkeit eingebracht. Die Folgen können oftmals für den gesamten Organismus belastend sein. Schließlich kommt der Mundhöhle eine Schlüsselposition zur Prävention und Genesung zu, da sich viele Belastungsfaktoren im Mundraum befinden. Wie Dr. Dr. Michael Rak aus Bernried und das Zahntechnikerteam um Norbert Wichnalek, Highfield.Design/Augsburg, diesen Herausforderungen begegnen, stellen sie anhand eines Falls vor, bei dem sie mithilfe von Keramikimplantaten aus Zirkonoxid und gänzlich metallfreier zahntechnischer Versorgung die Gesundheit ihres Patienten wiederhergestellt haben. Lesen Sie in dieser Ausgabe Teil 2, bestehend aus Erstellung des Zahnersatzes sowie Schlussfolgerung.



Gesichtsscan und Erstellung des Zahnersatzes

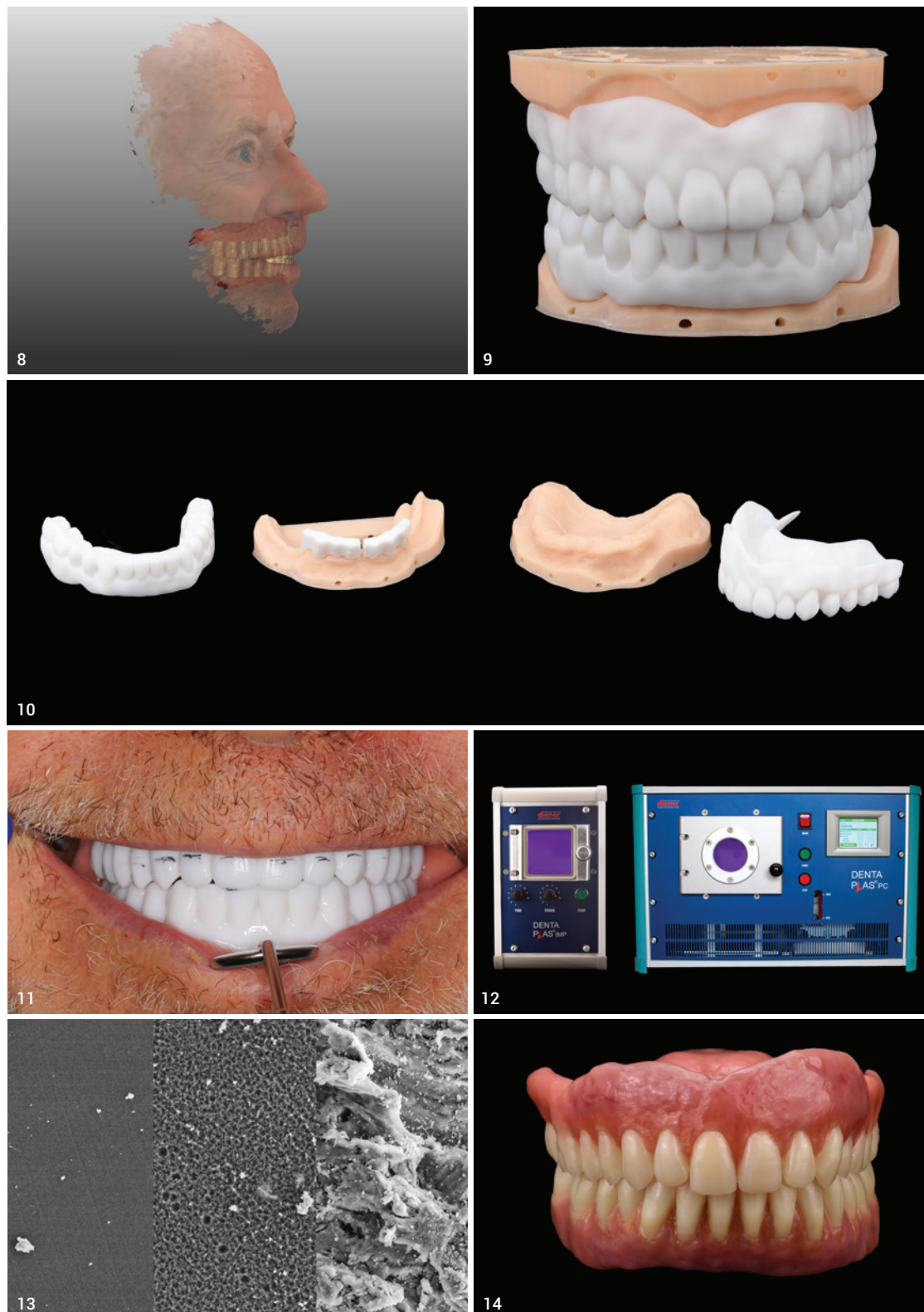
Im Labor wurde zunächst ein Gesichtsscan angefertigt, in den die

digitale Abformung aus der Praxis integriert wurde (Abb. 8). Auf Basis dieser Daten erfolgten die Gesichtsanalyse und die korrekte Aufstellung der Zahnreihe. Aus den daraus resultierenden Ergebnis-

sen wurden die Unterkieferstege mittels Backward Planning konstruiert und aus dem ultraharten Zirkonoxid VITA YZ-T white geätzt. Anschließend wurde die individuelle Aufstellung um den Gingiva-

bereich ergänzt, die Bissprothesen erstellt und ein Modell aus Resin 3D-gedruckt (Abb. 9). Diese dienten der Praxis zur Bisskontrolle und Bissnahme (Abb. 10 und 11). Die ungünstige Ästhetik in der Front wurde digital optimiert und die Frontzähne im Oberkiefer verlängert. Nach minimalen Korrekturen der Okklusion wurde der Biss verschlüsselt und die 3D-Bissprothesen gingen zurück ins Labor. Die Steg-Gerüste wurden mit einer Funktionsabformung abgeformt. Im weiteren Termin konnten wir bereits die Wachsaufstellung der Ober- und Unterkieferprothesen prüfen. Die Okklusion wurde erneut kontrolliert, fein eingestellt und erneut mittels Bissregistrat verschlüsselt. Nun konnte die Arbeit fertiggestellt werden. Gewünscht waren eine Teleskopprothese im Unterkiefer aus PEEK auf Zirkonoxid-Stegen und eine Vollprothese im Oberkiefer aus PMMA. Um die glatten Oberflächen des PEEK-Gerüsts für den sicheren Verbund mit den Konfektionszähnen vorzubereiten, wurde alles nach einem speziell dafür hinterlegten und reproduzierbaren Programm in der Vakuumkammer des Diener Denta Plas Plasma-Geräts (Abb. 12) einem Sauerstoff-Argon-Gemisch ausgesetzt. Das Ergebnis ist eine angeätzte, wunderbar retentive Oberfläche (Abb. 13). Bei der fertigen Teleskopprothese wurden noch die Aufnahmen für die Friktionsteile mit den integrierten Stegen (Abb. 14 und 15) mit Komposit verschlossen. Diese können bei Bedarf leicht wieder eröffnet und mit den Zirkonoxid-Kunststoff-Friktionsteilen ergänzt werden. Abschließend wurde die Arbeit nach dem Standard-Plasma-Reinigungskonzept im Sinne des „Highfield-Clean-Prosthetics“ (Abb. 16) verpackt, via Plasma desinfiziert und zum Einsetztermin an die Praxis übergeben.

Abb. 8: In den im Labor angefertigten Gesichtsscan wurde die digitale Abformung aus der Praxis integriert. **Abb. 9 und 10:** Die individuelle Aufstellung wurde um den Gingivabereich sowie um die Bissprothesen erstellt und ein Modell aus Resin 3D-gedruckt. **Abb. 11:** Mit bereits berücksichtigter neuer Bisslage und Ästhetik erfolgte die Bissnahme anhand gedruckter Prothesen im Ober- und Unterkiefer bereits in der zweiten Sitzung. **Abb. 12:** Zum Aktivieren der Oberflächen all unserer Medizinprodukte, die im menschlichen Körper ihren Einsatz finden, nutzen wir seit 2013 einmal in der Praxis chairside (links im Bild) und im Labor (rechts) die Denta Plas Plasma-Geräte von Diener. **Abb. 13:** Zum Vergleich die verschiedenen Oberflächen (v.l.): unbehandelt, mit 110µ angestrahlt und die mit dem Sauerstoff-Argon-Gemisch angeätzte Oberfläche des PEEK-Gerüsts. **Abb. 14:** Die fertiggestellte Prothese ...



Funktion von Plasma im Dentallabor

Plasma ermöglicht eine form-schlüssige und spaltfreie Kombi-

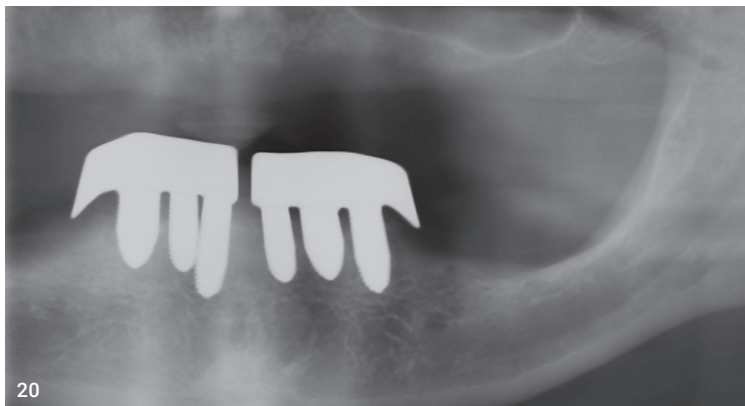
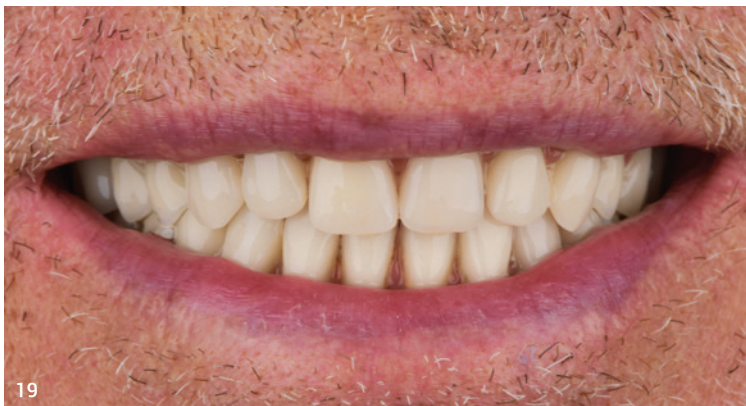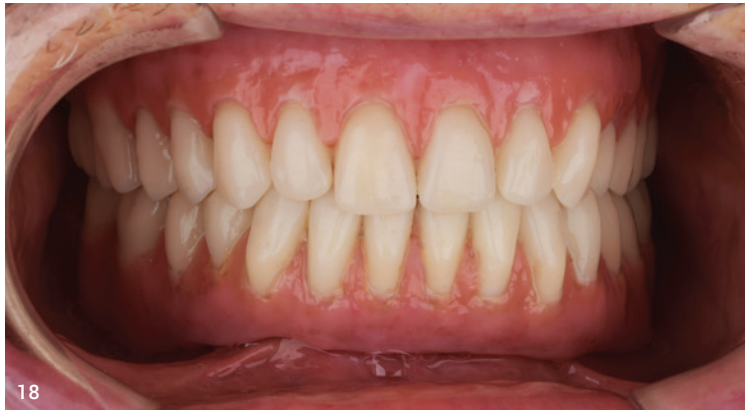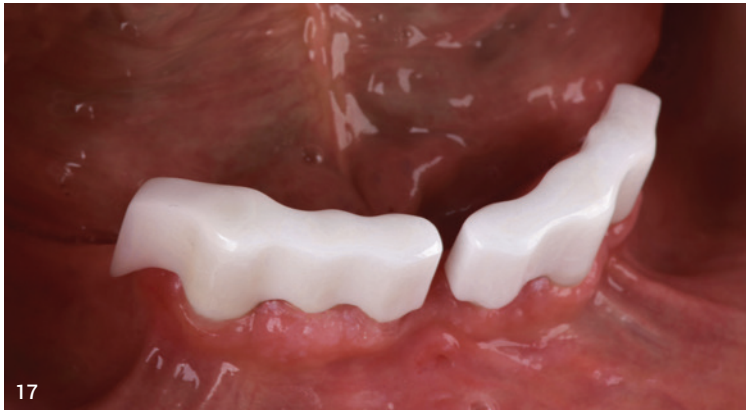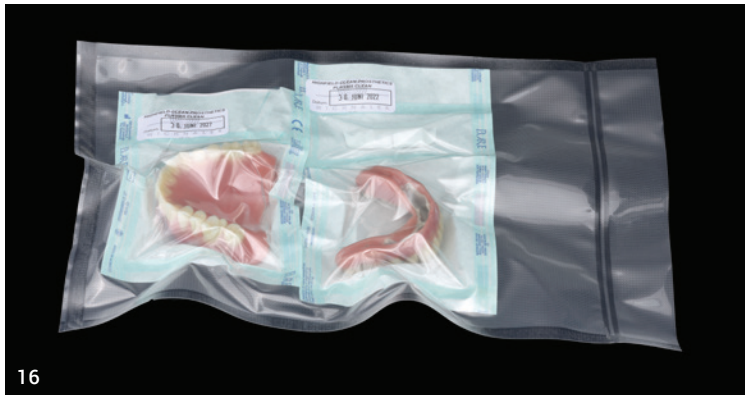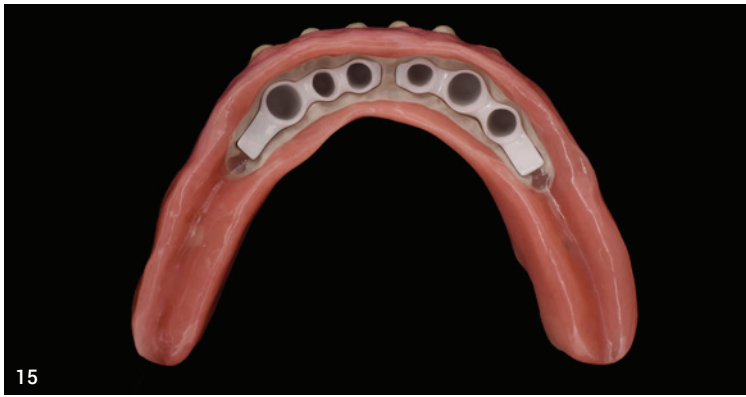


Abb. 15: ... mit den integrierten Stegen. **Abb. 16:** Jede Arbeit verlässt das Labor Wichnalek stets nach demselben labor-eigenen Standard-Plasma-Reinigungs-konzept. **Abb. 17:** Einzementierte Stege in situ auf jeweils drei Implantaten. **Abb. 18 und 19:** Die Gesamtsituation integriert sich harmonisch in ihr natürliches Umfeld und die optimierte Ästhetik der Front kommt ebenfalls schön zur Geltung. **Abb. 20:** Kontroll-OPG nach Eingliederung des kompletten Zahnersatzes im Unterkiefer.



nation von Hochleistungskunststoffen, wie beispielsweise PEEK, mit anderen Werkstoffen, beispielsweise Zirkonoxid. Durch die Aktivierung und Anätzung der Oberflächen mit einem ionisierten Sauerstoff-Argon-Gasgemisch kann in vielen Fällen auf die Verwendung von Primern verzichtet werden. Sauerstoffradikale erhöhen die Oberflächenspannung und das

verschärfenden Gesetzeslage – eine effektive Ergänzung des Hygienemanagements in Labor und Praxis. Abutments, alle prothetischen Aufbauten und Suprakonstruktionen, Zahnersatzarbeiten, zahntechnische Hilfsteile, Brücken, Prothesen, Schienen und KFO-Apparate können mit Niederdruckplasma desinfiziert werden. Dies gilt ebenfalls für Reparaturen, getragenen Zahnersatz, Kunststoffprothesen, Teilprothesen und Implantatprothesen mit eventuellem Pilzbefall.¹³

lichen Aufbereitungsverfahren von Abutments, bevor diese beim Patienten eingesetzt wurden. In einer Gruppe erfolgte eine Behandlung der Abutments mit heißem Wasserdampf, in der anderen Gruppe mittels eines Argon-Plasmareaktors. Nach zwei Jahren fand sich in der Gruppe der Behandlung mit heißem Wasserdampf ein signifikant höherer periimplantärer Knochenabbau im Vergleich zu der Gruppe nach Plasmabehandlung der Abutments.¹⁴ In der Stellungnahme des Deutschen Arbeitskreises für Hygiene in der Zahnmedizin (DAHZ) wurde die Frage laut, ob die Ergebnisse der Studie von Canullo et al. nicht auf die unterschiedliche mikrobielle Kontamination, sondern auf Oberflächenveränderungen der Abutments infolge der Plasmabehandlung zurückzuführen sind, die dadurch zu einem stabileren periimplantären Gewebsattachement geführt haben.¹⁵ Es ist bekannt, dass eine Behandlung von Implantaten mit bestimmten Plasmen neben der Reinigung, Desinfektion oder Sterilisation zu einer Oberflächenmodifikation führen kann, deren Auswirkung eine bessere Interaktion mit dem sie umgebenden Gewebe (Knochen oder Weichteilgewebe) und letztlich das bessere Einwachsen der Implantate ist. Ein derartiger Effekt wird auch bei Implantaten nach Argon-Plasmabehandlung in verschiedenen Publikationen diskutiert. Es ist durchaus anzunehmen,

dass eine derartige Veränderung der Oberfläche der Abutments auch durch die von Canullo et al. verwendete Argon-Plasmabehandlung stattgefunden hat und so die Wundheilung beeinflusste.¹⁶ Aufgrund der positiven Ergebnisse Canullos haben wir uns im Team dafür entschieden, nicht nur komplett auf jegliche Metalle zu verzichten, sondern zusätzlich all unsere Medizinprodukte, die in einem menschlichen Körper inkorporiert werden, mittels Plasma gründlich zu reinigen und zu desinfizieren.

ANZEIGE

Scheideanstalt.de

Ankauf von Dentialscheidgut

- stets aktuelle Ankaufskurse
- professionelle Edelmetall-Analyse
- schnelle Vergütung

ESG Edelmetall-Service GmbH & Co. KG

+49 7242 95351-58

www.Scheideanstalt.de

ESG Edelmetall-Service GmbH

+41 55 615 42 36

www.Goldankauf.ch



Einsetztermin in der Praxis

Sobald die finalen Prothesen aus dem Labor in der Praxis angekommen sind, werden die Stege auf die Implantate gesetzt (Abb. 17) und mit Ketac Zem fest einzementiert. Anschließend werden die Prothesen eingegliedert und der Sitz noch einmal optisch geprüft. Schön zu sehen, wie harmonisch sich die Gesamtsituation in ihr natürliches Umfeld integriert. Die optimierte Ästhetik der Front kommt ebenfalls schön zur Geltung (Abb. 18 und 19). Abschließend wurde die Situation mithilfe eines Röntgenbildes kontrolliert (Abb. 20).

Fazit

Luigi Canullo et al. publizierten bereits im Jahr 2013 eine klinische Studie zur Aufbereitung von Abutments. Er verglich die klinischen Ergebnisse nach zwei unterschied-

Bombardement mit Argon-Atomen erzeugt einen Mikrosandstrahl-effekt, der die Oberfläche im Nanobereich topografisch verändert und eine Retentionsgrundlage bildet. Fallen Haftvermittler weg, wird das Risiko für Allergiepazienten minimiert. Der im Niederdruckplasma erzeugte Ionenbeschuss bewirkt durch physikalisch/chemische Prozesse die Beseitigung organischer Verschmutzungen im Nanobereich. Bakterien und Viren werden abgetötet. Die Anwendung von Plasma bietet – auch vor dem Hintergrund der sich



Praxis für Biologische Zahnmedizin
Dr. med. Dr. med. dent. Michael Rak
info@praxis-dr-rak.de
www.praxis-dr-rak.de



Zahntechnik
Norbert Wichnalek
info@wichnalek-dl.de
www.wichnalek-dl.de



Arbnor Saraci



Lukas Wichnalek